

**Asociación Nacional de Médicos
HOMEÓPATAS CIRUJANOS Y PARTEROS
EN EL DISTRITO FEDERAL**

"DR. MATEO RUBIO SEPTIÉN"

CULTURA Y CIENCIA PARA LA HOMEOPATÍA

Portal destinado al mundo de la Homeopatía
en México, Noticias, Publicaciones, Eventos,
Investigación, Médicos, y mas.

PUBLICADO EN

WWW.HOMEOPATASMATEO.COM



CULTURA Y CIENCIA PARA LA HOMEOPATIA



Colegio de Médicos Homeópatas del Distrito Federal.

Dr. Higinio G. Pérez.

Dr. Agustín Ramírez Cardoso.

MASTOPATÍA FIBROQUÍSTICA

Dr. Agustín Ramírez Cardoso.

- Se trata de una anomalía benigna que afecta a las mujeres en edad fértil.
- Es causada por irregularidades hormonales y se caracteriza por la presencia de
- Numerosos quistes



A partir de la pubertad, los senos de la mujer sufren alteraciones debido a herencia, actividad hormonal y dieta, y aunque la mayoría son cambios benignos, algunos pueden ser de consideración.

Por ello, es importante conocer las afecciones más comunes y sus síntomas para prevenir graves problemas.

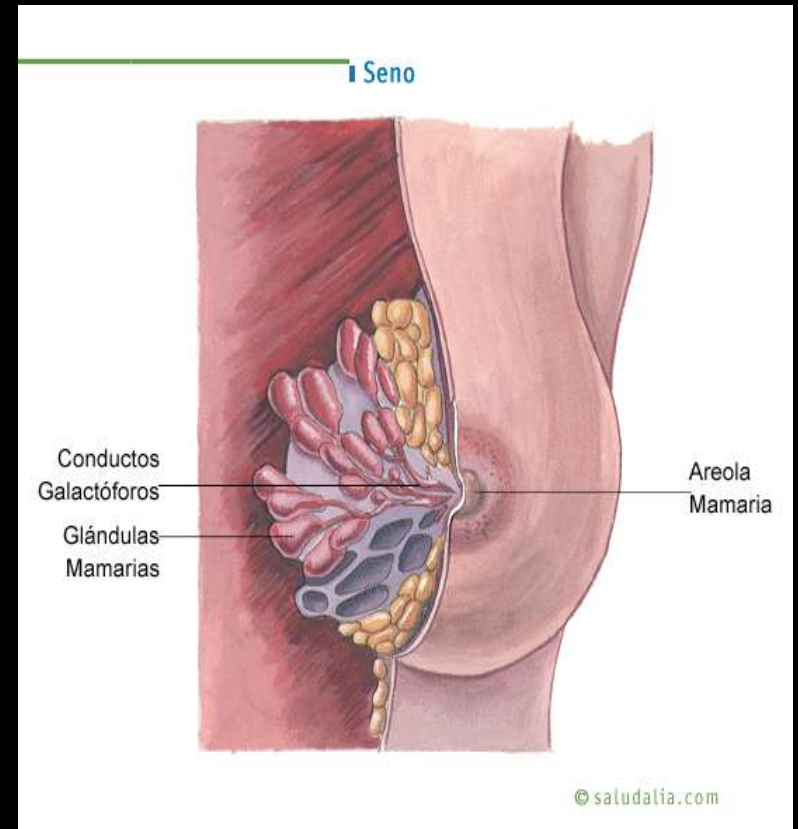
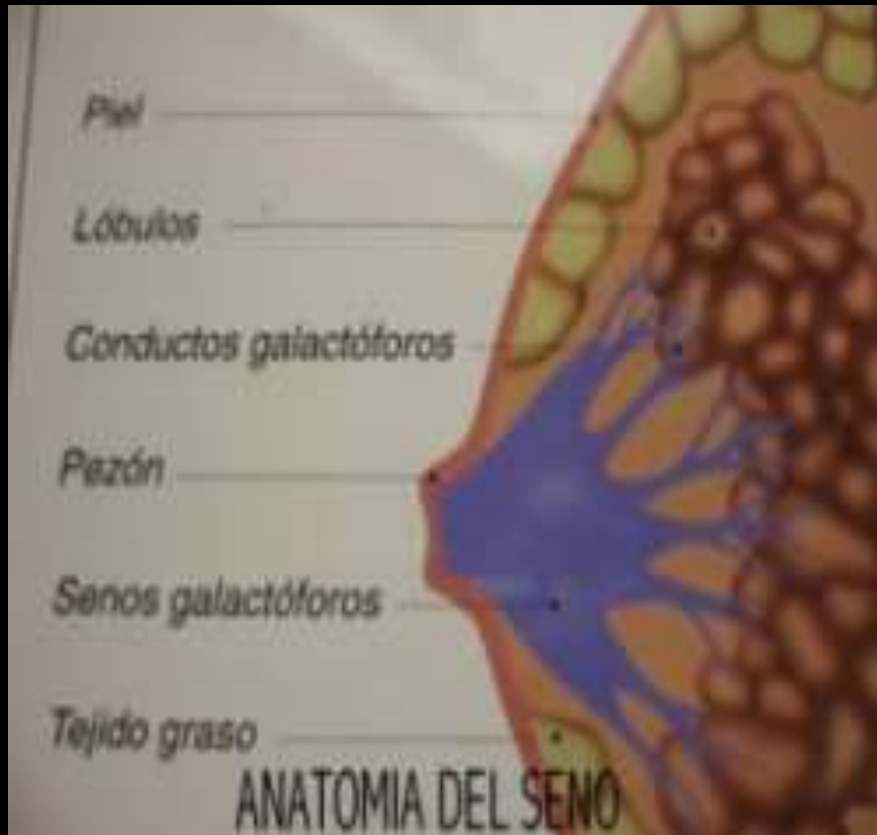
Durante siglos, pero principalmente en las últimas décadas, la mujer ha librado ardua lucha para mantener su salud, ya que su organismo se encuentra expuesto a factores que pueden generar distintas alteraciones bioquímicas, mismas que pueden repercutir en cambios importantes en la estructura de órganos, tejidos y huesos

En concreto, los senos o mamas de la mujer sufren modificaciones constantemente, sea por motivos hormonales (internos), como ocurre durante la menstruación y embarazo, así como por hábitos y factores alimenticios (externos), entre ellos tabaquismo, consumo excesivo de alcohol y exposición al sol sin la protección de un bloqueador o filtro solar, así como una alimentación rica en grasas.

Si a esto añadimos que pueden existir factores hereditarios que incrementen el riesgo de sufrir algún padecimiento en las mamas, no es exagerado afirmar que toda mujer debería acostumbrarse a auto-examinar periódicamente sus senos cada mes, a partir de los 18 años o antes, y a visitar al ginecólogo para resolver cualquier duda sobre salud reproductiva y acerca de la detección oportuna de alguna alteración en su organismo, que aunque en la mayoría de las ocasiones son benignas e inofensivas, no deben ser motivo de exceso de confianza

Sencillamente, hay que recordar que incluso en los padecimientos graves, cuando son detectados y atendidos a tiempo, no ponen en riesgo la vida de la paciente; por ejemplo, 99% de los casos de cáncer de mama que reciben terapia oportuna no representan una emergencia médica gracias a su lento crecimiento. De nada sirven los avances médicos si la mujer oculta su enfermedad por miedo o ignorancia, y lo revela cuando ya se encuentra muy avanzada.

Un poco de anatomía:



Para conocer mejor los padecimientos que pueden afectar a los senos o mamas, bien vale la pena recordar que dicha estructura corporal esta formada, sobre todo, por tejido adiposo (grasa), y que debajo de ella se encuentra la glándula mamaria. Esta última es una estructura comparable a un racimo de uvas, donde el lugar de los frutos es ocupado por diminutas glándulas, llamadas acinos, y en vez de tallos encontramos una serie de conductos que forman los lóbulos mamarios.

Los lóbulos sufren cambios notables cuando son estimulados por distintas sustancias, como la prolactina, que se genera al concluir el embarazo para estimular la producción de leche, misma que sale por el pezón a través de los conductos galactóforos. Sin embargo, las hormonas sexuales (Estrógenos y progesterona) son las responsables de las alteraciones más frecuentes y comunes, por lo que es conveniente que toda mujer tenga esta información para no alarmarse innecesariamente.

En concreto, hay que explicar que días antes del inicio del ciclo menstrual tiene lugar la liberación de cantidades considerables de estrógeno, hormona que estimula a la glándula mamaria para que aumente de tamaño, por lo que se llega a sentir dolor; en contraparte, y coincidiendo con la llegada de la menstruación, el organismo produce Progesterona, otro tipo de hormona que hace que la mama se desinflame y, por ende, se termine el dolor.

Pasemos a describir las afecciones más comunes del seno, mismas que, a pesar de sus distintos orígenes, pueden agruparse en tres categorías :

- dolor,
- secreción del pezón
- y formación de estructuras o tejidos anormales (nódulos).

Dolor mamario (Mastodinia)

También se le conoce como mastodinia; no es un síntoma preocupante, porque, en general, los trastornos más graves que afectan a la mama no generan dolor, salvo cuando se encuentran en fases muy avanzadas de desarrollo. En los casos benignos (que no son graves ni ponen en riesgo La vida), las molestias puede presentar diferentes características:

- Aparecer y desaparecer cíclicamente o, por el contrario, ser constante
- Sentirlo solamente cuando se aprieta la mama o estar siempre presente
- Puede afectar a un solo seno o a ambos.
- Puede ser difuso o localizado en un área concreta.

Las causas más frecuentes de este padecimiento son:

Ciclo menstrual. Como ya se indicó, el dolor mamario que antecede al final de este ciclo afecta a todas las mujeres, principalmente a las jóvenes. En general, aparece 10 días antes del sangrado y se presenta en ambas mamas; no tiene una localización precisa, sino difusa, y desaparece por sí solo justo después de la llegada de la menstruación

No es necesario acudir al médico por esta causa, a menos que el dolor sea especialmente fuerte o molesto.

En estos casos es posible que el ginecólogo recete fármacos anti-inflamatorios, analgésicos u hormonales que disminuyan o eliminen las molestias.

En el tratamiento crónico, se indica:

Damocrine, con éxito limitado

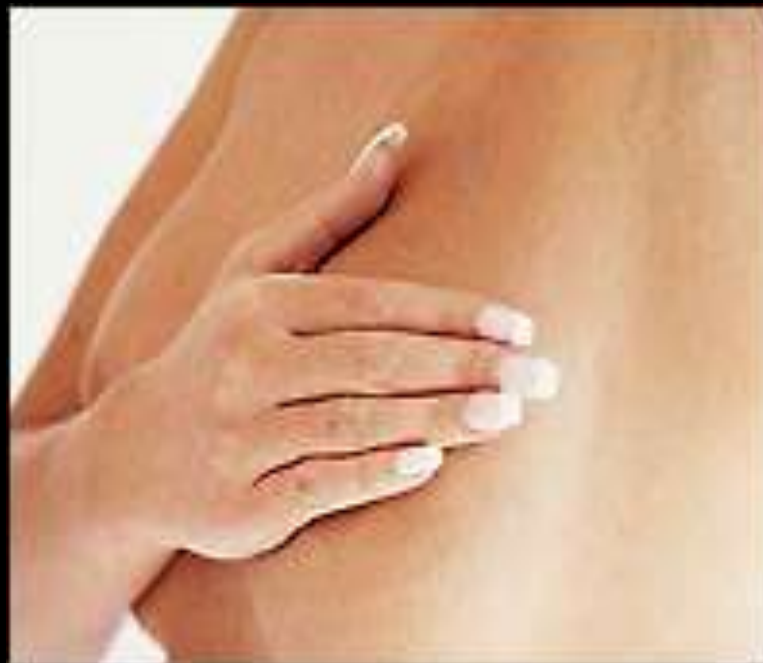Bromocriptina o Tamoxifeno, se utilizan menos.

Mastopatía fibroquística.

Como ya se mencionó es una anomalía benigna de la estructura de la Mama, común en las mujeres en edad fértil y causada por irregularidades Hormonales. Estos desequilibrios pueden favorecer la formación de pequeños quistes (cavidad o saco con materia líquida o semisólida) o el incremento de tejido fibroso en el interior de la glándula mamaria. El dolor puede aumentar durante la fase premenstrual y suele afectar a ambas mamas.

Los quistes se identifican fácilmente mediante la autopalpación o durante la visita médica, en la cual se pueden realizar algunos análisis y pruebas de exploración.

No deben despertar preocupación aunque alcancen dimensiones de varios centímetros, pues son benignos y se generan casi siempre por ligeras variaciones en la producción hormonal.



El tratamiento de los quistes puede ser mediante punción, es decir, se remueven con ayuda de una aguja que permite vaciar el líquido que contienen, y sólo en casos muy contados se analiza al microscopio para conocer su naturaleza.

Aunque parezca extraño, también se pueden eliminar empleando la píldora anticonceptiva, ya que permite regular la situación hormonal; de manera complementaria se suele recomendar una dieta baja en café, chocolate, té negro, refrescos de cola, nueces, sal y grasas de origen animal.

Mastitis:

No es común en todas las mujeres, generalmente se presenta en aquellas que amamantan a un bebé; se debe a la obstrucción de los conductos de las glándulas mamarias, las cuales se inflaman debido a que se acumula gran cantidad de leche que no puede salir.

Además de generar dolor, se acompaña de enrojecimiento, endurecimiento y aumento de temperatura en una región de los senos, así como sensibilidad y agrandamiento de una de las mamas (rara vez se presenta obstrucción en Ambas). Ante ello, se requiere la ayuda del ginecólogo, quien evaluará la dimensión del problema, recomendará descanso y ayudará a drenar el exceso de líquido con ayuda de un tiraleche y masajes.

Secreciones del pezón:

Es una anomalía relativamente frecuente en las mujeres después de los 30 años; su aparición no debe despertar preocupación especial, ya que la mayoría de las veces es inofensiva, pero tampoco se debe dejar de lado, pues puede revelar el avance de un tumor.

Las secreciones pueden estar relacionadas con diversas causas:

a) Medicamentos.

Es la causa principal y se presenta en ambos senos.

Generalmente, el líquido no es expulsado en forma espontánea, sino que se observa al presionar ligeramente el pezón. Los medicamentos que con mayor frecuencia pueden provocar un derrame son anticonceptivos orales, tranquilizantes y fármacos empleados para proteger las mucosas del estómago.

Cuando la mujer lo considere, puede acudir al especialista, quien en casos severos modificará la medicación para eliminar el problema

b) Ectasia ductual.

Es una dilatación de los conductos galactóforos que provoca secreciones amarillentas del pezón, la cual afecta mayoritariamente a las mujeres de más de 50 años. El ginecólogo debe controlar este padecimiento con medicamentos en forma constante, porque puede causar inflamación de los conductos. Para excluir la presencia de otros problemas de naturaleza más grave, se puede realizar un examen citológico, para descartar la presencia de cáncer

c) Exceso de prolactina.

Aunque el incremento en los niveles de prolactina es común luego del embarazo, existen factores que pueden desencadenar aumento en los niveles de esta hormona y generar la secreción de líquido lechoso, tales como períodos de mucha ansiedad y angustia, episodios estresantes, alteraciones en la glándula hipófisis y consumo de algunos medicamentos, como antidepresivos o aquellos empleados en el tratamiento de úlceras gástricas.

El diagnóstico se efectúa a través de análisis de sangre y el tratamiento será siempre personalizado, aunque en términos generales podemos afirmar que cuando el problema está relacionado con estrés, se resuelve mediante técnicas de relajamiento. Si es causado por fármacos, el médico valorará la posibilidad de recetar otros productos con igual función, pero diferente fórmula.

d) Papiloma intraductal.

Se trata de un problema frecuente y de naturaleza benigna, ocasionado por el surgimiento de uno o más pequeños nódulos (formación anómala de tejidos) que muchas veces no son perceptibles al tacto y que se desarrollan en el interior de los conductos galactóforos.

Este padecimiento tiene la característica de manifestarse con pequeñas secreciones de sangre por el pezón, que se presentan en una sola mama.

El diagnóstico se logra a través de la galactografía , estudio que consiste en inyectar a través del pezón una sustancia de contraste, misma que permite tomar una placa de rayos X y detectar anomalías.

También es común que se realice un examen citológico de la secreción.

El tratamiento consiste en la extirpación quirúrgica de las células afectadas, las cuales deben analizarse para asegurar que no sean tejidos cancerosos.

Algunos casos de papiloma intraductal pueden modificar su naturaleza y generar tumoraciones malignas, por lo que esta enfermedad requiere atención oportuna

Células cancerosas.

Aunque la mayoría de las alteraciones que generan Secreciones del pezón resultan benignos, se debe tener presente la posibilidad de que el origen del síntoma sea un tumor en formación. Para realizar el diagnóstico adecuado se deben contemplar factores como edad (se estima que 77% de los casos se dan en mujeres mayores de 50 años), historial en la familia o consumo de alcohol y tabaco, así como llevar una dieta abundante en grasas y con baja cantidad de frutas y verduras.

Toda sospecha debe confirmarse a través de una biopsia, intervención que sirve para tomar parte del tejido afectado con el fin de someterlo a pruebas de citología; además, se puede recurrir a otras técnicas, como mastografía, que es un sistema que radiografía la mama desde varios ángulos, útil para mujeres mayores de 40 años ya que no es capaz de detectar anomalías en una glándula densa, como la de una fémina más jóven, o una ecografía, que es el estudio de tejidos internos a través de ultrasonido u ondas acústicas de alta frecuencia.

Nódulos:

Este tercer problema hace referencia a formaciones anómalas que se advierten palpando el seno. En general suelen ocasionar sobresalto ante su descubrimiento, pero en realidad son alteraciones benignas que en la gran mayoría de los casos y, sobre todo en mujeres menores de 40 años, están asociadas a alteraciones hormonales.

En cualquier caso, el descubrimiento de un nódulo exige que la mujer visite al ginecólogo, ya que sólo él es capaz de distinguir, a través del estudio de dimensiones y consistencia de la malformación, qué nódulo es benigno y cuál requiere otros exámenes para confirmar su naturaleza.

Entre las causas principales de nódulos encontramos:

Papiloma intraductal. Como se indicó antes, se trata de uno o más pequeños nódulos en el interior de los conductos galactóforos; generalmente, se distingue por un derrame sanguinolento y suele ser benigno, pero son muy importantes seguimiento y controles periódicos para asegurarse de que estas formaciones celulares no modifiquen su naturaleza y se vuelvan cancerígenos.

Quistes:

Son formaciones redondeadas, simples o múltiples (mastopatía fibroquística) que en todo caso son benignas. Se trata de sacos que acumulan líquido en su interior, y que al ser palpados se perciben con consistencia esponjosa y parece que no se mueven respecto a la piel.

Pueden ser muy pequeños o grandes, incluso medir varios centímetros.

El diagnóstico se auxilia de ultrasonido en las mujeres jóvenes, o Mastografía y ultrasonido cuando tienen más de 40 años. En caso de duda sobre el contenido de los quistes, es posible introducir una aguja (punción) y extraer parte del líquido para examinarlo.

Fibroadenoma.

Es muy común entre mujeres jóvenes y se presenta como formación redondeada, dura, elástica, con superficie lisa y móvil respecto a la glándula. Es un problema que, en general, se debe a desequilibrios hormonales.

El diagnóstico se ratifica a través de ultrasonido y en general, no requiere de intervención, ya que este problema se resuelve espontáneamente cuando se regulariza la situación hormonal. El fibroadenoma debe ser revisado periódicamente para controlar su eventual crecimiento, y se pueda extirpar en caso de aumento de volumen o si genera dolor intenso y problemas estéticos.

Tumor filoide.

Se trata de una formación benigna similar al fibroadenoma, pues se presenta como un nódulo circunscrito y móvil, sólo que tiene la característica de aumentar su tamaño rápidamente, creando problemas estéticos e irregularidades en la forma de la mama.

Algunas veces pueden generar complicaciones mayores, por lo que se prefiere extirparlos quirúrgicamente.

Lipoma:

Es una formación benigna constituida por grasa que, a la palpación, aparece como nódulo redondeado, móvil y blando. Se identifica con ayuda de una mastografía, y si es voluminoso se extirpa quirúrgicamente

Cáncer:

El diagnóstico de esta enfermedad se efectúa, luego de descartar alguna de las causas anteriores, a través de diferentes pruebas, como exploración directa, ultrasonido, mastografía y citología.

Cada vez se tiene mayor oportunidad de descubrir este padecimiento en etapas tempranas, y con ello aumenta la posibilidad de llevar a cabo medidas oportunas que permitan su control a través de fármacos (Quimioterapia), radiaciones (radioterapia), terapia hormonal y cirugía, concretamente lumpectomía (extracción del tumor y algunos tejidos cercanos a él), mastectomía parcial (extirpación del cáncer, parte del tejido que le rodea y algunas fibras musculares) y mastectomía radical (Eliminación de toda la mama y el recubrimiento de los músculos del tórax).

Se sabe que la perspectiva de esta enfermedad es muy buena cuando el tamaño de la formación no alcanza un centímetro, pues esto significa que las células anómalas no se han extendido todavía y no han generado daños considerables a la estructura del seno. Por ello siempre es mejor reportar oportunamente cualquier cambio al médico.

Importancia de la autoexploración:

Como puede observarse, visitar periódicamente al ginecólogo para someterse a revisión es una medida que ayuda a crear un historial y a evitar riesgos futuros a la salud, pero todavía más importante es que la mujer conozca su anatomía y aprenda a realizar la autoexploración de sus senos, ya que con esta sencilla medida puede detectar a tiempo el surgimiento de algún problema que afecte su salud.

Cada mes, la mujer puede recurrir a sencilla técnica que le permita evaluar la salud de sus mamas a través de la observación y del tacto; preferentemente, la realizará una semana después de que ha terminado la menstruación para evitar que la inflamación generada por la acción de los estrógenos interfiera y en caso de que se encuentre ya en el climaterio (menopausia) fijará un día en cada mes (todos los días 10 o 20, por ejemplo) para efectuarla.

Estos son los pasos a seguir:

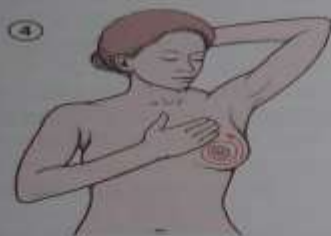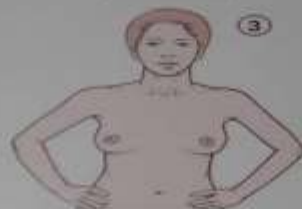Cómo realizar una autoexploración mamaria

1. Situarse de pie frente al espejo, y observar las mamas. Por lo general, éstas difieren ligeramente en tamaño. Buscar cambios en la diferencia de tamaño entre las mamas y alteraciones en los pezones, como un hundimiento (pezón invertido) o una secreción. Buscar rugosidades o depresiones.

2. Observarse atentamente en el espejo y entrelazar las manos por detrás de la cabeza y presionarlas contra ella. Esta posición ayuda a detectar los cambios sutiles que puede provocar el cáncer. Buscar cambios en la forma y el contorno de las mamas, sobre todo en la parte inferior de cada una.

3. Colocar las manos firmemente sobre las caderas e inclinarse ligeramente hacia el espejo, llevando los hombros y los codos hacia adelante. Nuevamente, buscar cambios en la forma y el contorno de las mamas.

Muchas mujeres realizan la siguiente etapa del examen en la ducha porque las manos se deslizan con facilidad sobre la piel mojada y resbaladiza.



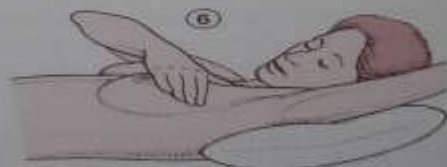4. Levantar el brazo izquierdo. Usando tres o cuatro dedos de la mano derecha, examinar la mama izquierda detalladamente con la parte plana de los dedos. Trazar pequeños círculos alrededor de la mama con los dedos, comenzando por el borde externo y moviéndolos gradualmente hacia el pezón. Presionar suavemente pero con firmeza, para detectar cualquier bulto o masa inhabitual bajo la piel. Tener cuidado de revisar la totalidad de la mama. También, examinar cuidadosamente la axila y la zona que se encuentra entre ésta y la mama, para buscar posibles bultos.



5. Comprimir un poco el pezón izquierdo y comprobar si se produce alguna secreción. (Consultar con el médico si aparece alguna secreción en cualquier momento del mes, ocurra o no durante una autoexploración mamaria.)

Repetir los pasos 4 y 5 en la mama derecha, levantando el brazo derecho y usando la mano izquierda.

6. Recostarse boca arriba con una almohada o una toalla plegada bajo el hombro izquierdo y colocar el brazo derecho sobre la cabeza. Esta posición aplana la mama y facilita su revisión. Examinar la mama como en los pasos 4 y 5. Repetir lo mismo para la mama derecha.

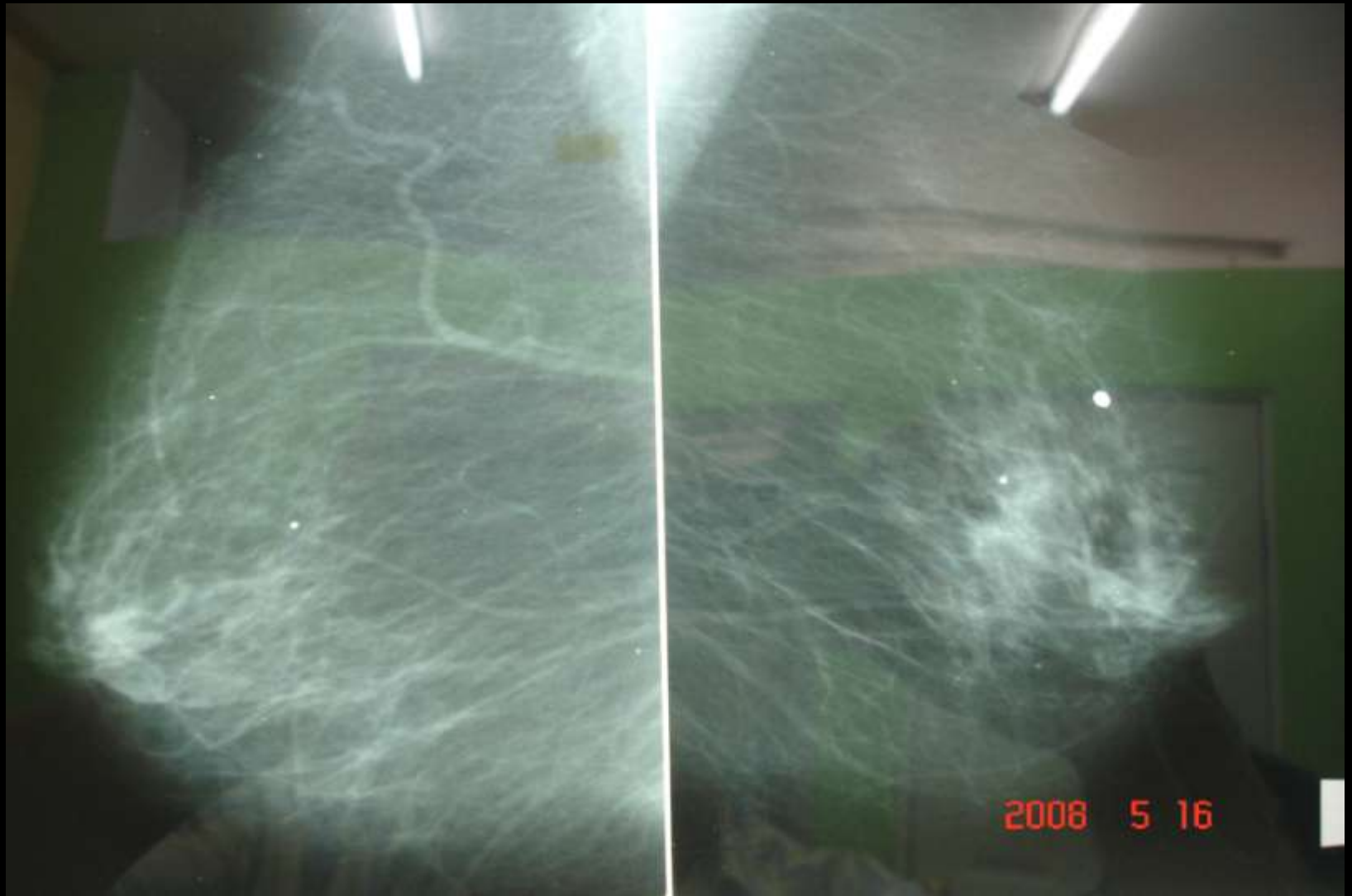


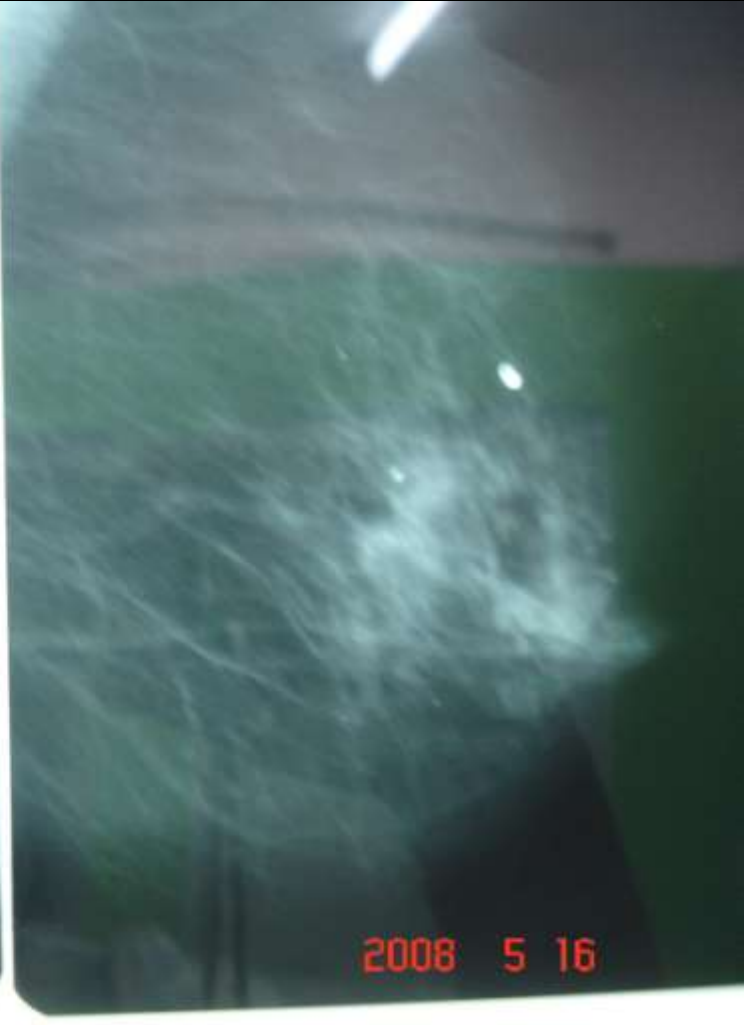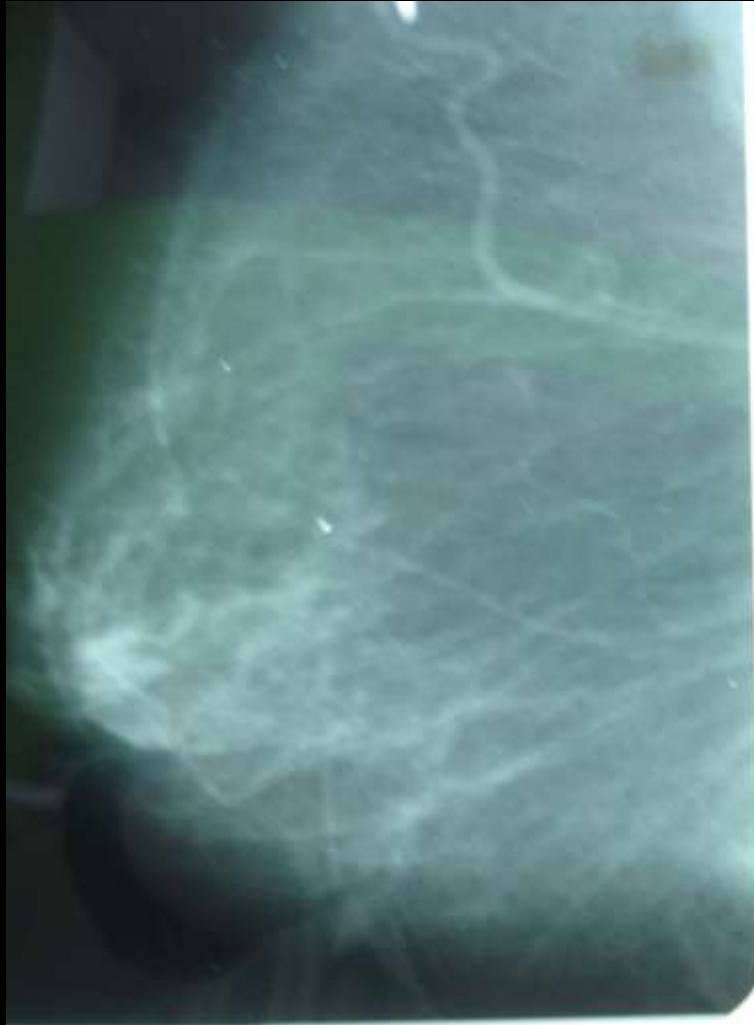La mujer debe repetir este procedimiento cada mes en la misma fecha. En las mujeres que menstrúan, el período más apropiado para realizar la exploración es 2 o 3 días después de haber terminado la menstruación, porque las mamas tienen una menor probabilidad de doler o de estar hinchadas. Las mujeres posmenopáusicas pueden escoger cualquier día del mes que les resulte fácil de recordar, como, por ejemplo, el primero.

Adaptación de una publicación del National Cancer Institute.

Esta prueba no le quitará mucho tiempo y sí reedituará en beneficios notables, ya que en todo problema relacionado con la salud de los senos es muy importante la detección a tiempo.

Recuerde que cualquier anomalía debe ser reportada de inmediato al ginecólogo, no la oculte por miedo o pudor; ya que entre más pronto se actúe mejores serán los resultados.





H. Cd. De Córdoba, Ver a 01 de junio de 2006

Sr. Dr. Agustín Ramírez Cardoso

PRESENTE

Pac. Sra. Gertrudis Beris ~~de~~ Domínguez.

Edad. 58 años.

MASTOGRAFIA.

Se realizó exploración mamaria bilateral a su paciente mediante un mastógrafo compresor automatizado en las siguientes posiciones. Cefalocaudal - cuadrantes externos (CC-EXT) e internos (CC-INT). Mediolateral - cuadrantes superiores (LAT- SUP) e inferiores (LAT- INF). Su paciente fue atendida por personal femenino y bajo asesoría médica, sugerimos enviar este estudio si se realizan nuevas mastografías.

Consideramos moderada lipoesclerosis por cierto grado de sustitución grasa debido a involución glandular donde se proyectan algunas calcificaciones con centro radiolúcido con mayor predominio izquierdo por quistes oleosos vs necrosis antigua, actualmente no consideramos masas espiculares atípicas o pleomorfismo microcálcico, la región retropectoral esta libre de linfadenopatías, el patrón vascular es de tipo venoso, por Us. no demostramos patrón fibroquístico o ectasias ductales.

CONCLUSIONES:

- Codificación mastográfica categoría BIRADS -II
(hallazgos de aspecto benignos)

Atte.

Dr. F. Grosskelwing Acosta.

Médico Radiólogo. Cédula de Especialidad No. AECCEM-17160
Certificado por el Consejo Mexicano de Radiología No. 1814.
Miembro de la Sociedad Veracruzana de Radiología e Imagen A.C.

Angioresonancia Magnética
Nuclear

Tomografía Computada

Radiología Digital

Ultrasonido Doppler Color y
Endocavitario

Biopsias guiadas electrónicamente

Mastografía Automatizada

Densitometría ósea
cuerpo completo

Ortopantomografía Dental

Laboratorio Análisis Clínicos

Laboratorio de Histopatología

Gabinete Cardiovascular

Gammagrafía Nuclear

Radiología Intervencionista

2006 5 16

Tratamiento Homeopático:

-Calc. f

-Calc. P

-Cham

-Clem

-Con

-Dulc

-Kreos

-Mang

-Ruta

-Bell

-Bryo

-Bufo

-Carb. V

-Colo

-Graph

-Iod

-Lac. C

-Lyc

-Nit.Acd

-Pho.

-Puls

-Sul

-Thuja

-Carb. An

-Con

-Phyt

-Sil

Repertorio:
Dr. Alberto Lara de la Rosa
Nódulos en Mama:

Bryo.	Carb. Veg	Carb An
Bufo	Coloc	Cond
Calc. F	Graph	Phyt
Calc. P	Iod	Sil
Cham	Lac C	
Chin	Lyc	
Clem	Nit. Ac	
Dulc	Pho	
Kreo	Puls	
Mang	Sul	
Ruta		

Mama derecha:

Sil.

Mama izquierda:

Aur

Calc P

Lyc

Sensibles:

Carb An

Caust

Mang

Tumores en Mama

Kali I.	Carb. An	Con
Sang	Cund	
Sec	Lach	
	Pho	
	Phyt	
	Sil	

Como una Nuez en la Mama izquierda

Calc P

BIBLIOGRAFÍA

El Manual Merck. 8ª Ed.

Pp.1896-1897

Nuevo Manual Merck (de información medica general)

Pp. 1648-1658

Consultor Clínico de Medicina Interna

(Claves, diagnostico y tratamiento)

Pág. 538

Ed. Oceano

Eizayaga. F. X. El Moderno Repertorio de Kent

Pág. 543-B

Ruy. P. T. Patología

2ª Ed. Prensa Medica Mexicana

Robbins. Patología

3ª Ed. Interamericana

GRACIAS